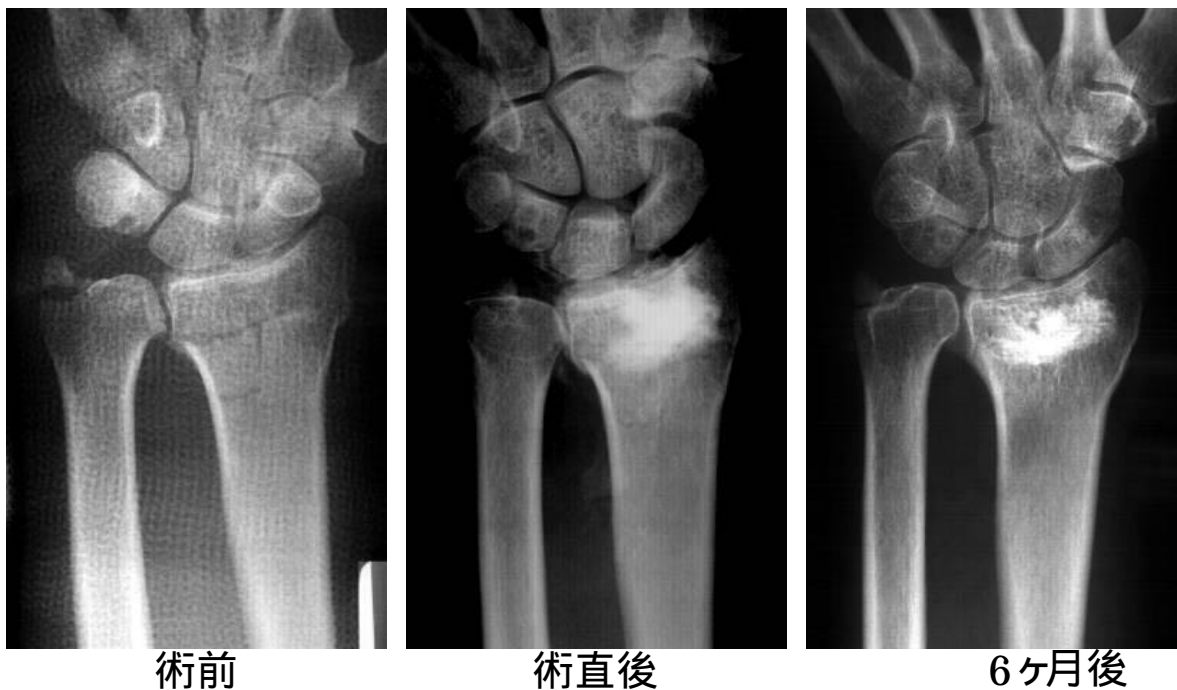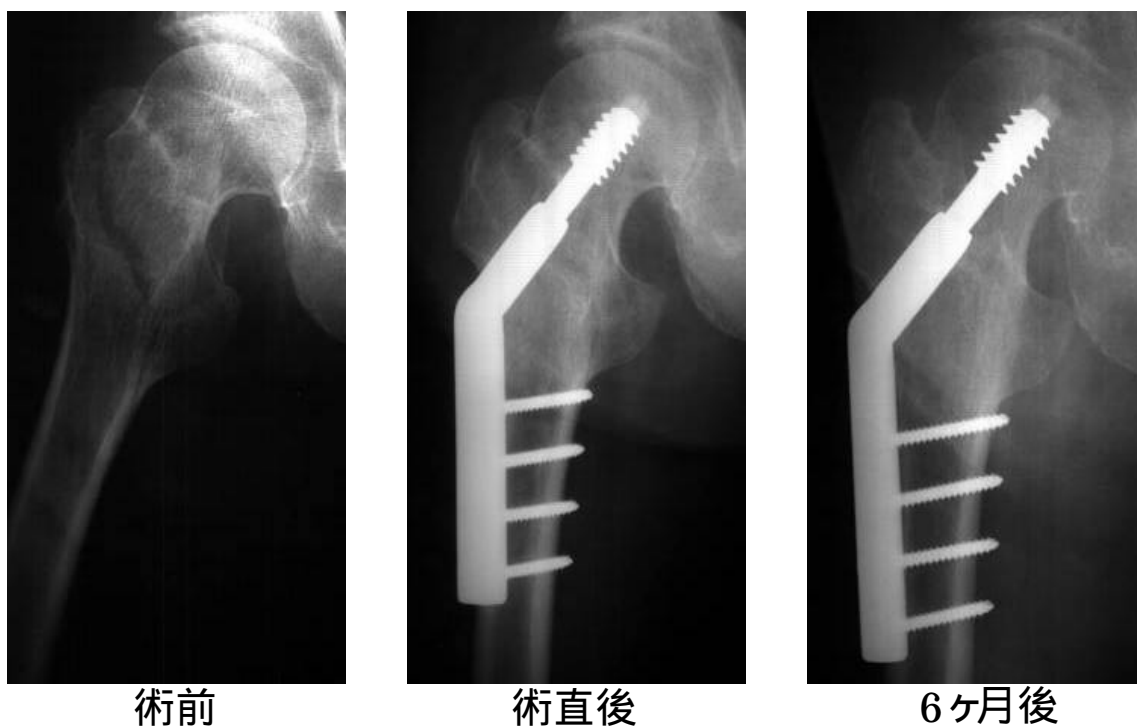


《右橈骨遠位端骨折への適応例》



【写真提供 帝京大学 医学部 整形外科学教室 松下 隆 教授】

《大腿骨頸部骨折への適応例》



【写真提供 東京都老人医療センター 整形外科 石橋 英明 医長】